Aus dem pathol.-anatomischen Institut der Cölner Akademie für praktische Medizin.
(Direktor: Prof. Dr. Jores.)

Kontraktionsphänomene des Magens und ihre Beziehungen zur Pathologie.

(Mit 7 Abbildungen im Text.)

Inaugural-Dissertation

zur Erlangung der medizinischen Doktorwürde vorgelegt der hohen medizinischen Fakultät der Ruprecht-Carls-Universität

von

Klaus Beckey
aus Anklam.

Wiesbaden.
Verlag von J. F. Bergmann.
1911.

Aus dem pathol.-anatomischen Institut der Cölner Akademie für praktische Medizin.
(Direktor: Prof. Dr. Jores.)

Kontraktionsphänomene des Magens und ihre Beziehungen zur Pathologie.

(Mit 7 Abbildungen im Text.)

Inaugural-Dissertation

zur Erlangung der medizinischen Doktorwürde vorgelegt der hohen medizinischen Fakultät der Ruprecht-Carls-Universität

von

Klaus Beckey
aus Anklam.

Wiesbaden.
Verlag von J. F. Bergmann.
1911.

Gedruckt mit Genehmigung der medizinischen Fakultät Heidelberg.

Dekan:
Prof. Nissl.

Referent:
Prof. Ernst.

1911.

Buchdruckerei von Carl Ritter, G. m. b. H. in Wiesbaden.

Die physiologischen Formen des Magens kannte man bisher auf Seiten der Anatomen nur allzuwenig. Man begnügte sich oft damit, die kadaverösen Mägen, so wie man sie bei der Sektion vorfand, aufzuzeichnen und als normale Formen hinzunehmen, ohne in Erwägung zu ziehen, welche eingreifende Veränderungen ein in seiner Form so labiles Organ während der Krankheit des ehemaligen Besitzers und erst recht post mortem bis zur Zeit der Sektion durchgemacht haben könnte, oder ob gar eine pathologische Form vorliege. Unter den pathologischen Formen kommt vor allen der gesenkte und gedehnte Magen in Frage, dessen Häufigkeit, wie besonders Virchow, Meinert und Holzknecht hervorheben, bisher viel zu sehr unterschätzt wurde. Holzknecht spricht von 80 % bei Erwachsenen, nach Meinert soll sich Gastroptose bei Frauen sogar in 90 % finden. Simmonds nimmt allerdings bei Männern mittleren Alters nur 3 % an, bei Frauen 50 %, aber wie hoch die Ziffer sich auch belaufen mag, jedenfalls handelt es sich oft um eine Senkung und Erweiterung des Magens, die auch auf die Gestaltung seiner Kontraktionsformen von nicht geringem Einfluss sein dürfte. Aber auch bei einer normalen Magenform bewirken die postmortalen Reaktionen ein baldiges Nachlassen des intra vitam immer vorhandenen Muskeltonus, womit dann die ursprüngliche Magenform preisgegeben wird. Denn der saure Magensaft, sowie etwa noch vorhandene Speisereste müssen nach Eintritt des Todes als chemisch wirkende Fremdkörper aufgefasst werden. Ist doch z. B. allgemein bekannt, dass bei Säurevergiftung noch postmortal eine Perforation der Magenwand zustande kommen kann. Wenn wir bei der Sektion überhaupt einen Kontraktionszustand der Magenmuskulatur vorfinden, so kann es sich zwar um eine überdauernde physiologische Kontraktion

handeln, aber in den meisten Fällen mag die Erscheinung wohl auf Rechnung der Totenstarre zu setzen sein. Jedenfalls lassen sich also auch am toten Magen Kontraktionsphänomene beobachten, resp. durch Formolbehandlung noch verstärken und fixieren, die, wenn sie auch einer gewissen Willkür unterliegen, doch den möglichen Stadien physiologischer Kontraktionen entsprechen dürften. Ihre Kenntnis, sowie ihre Beziehungen zu normalen und krankhaften Vorgängen würde daher von Interesse sein.

Von diesem Gedanken ausgehend, wurde mir von Herrn Prof. Jores die Aufgabe gestellt, an der Leiche die Kontraktionsphänomene des Magens zu studieren und auch ihre etwaigen Beziehungen zu pathologischen Bildungen näher ins Auge zu fassen. Zwar liegen einige Arbeiten aus jüngerer Zeit, die sich mit den Magenformen und Kontraktionen beschäftigen, vor, — ich brauche nur zu erinnern an His, Ponfick, Froriep, Wernstedt, Simmonds — und auch auf radiologischer Seite wendet man dem Magen ein reges Interesse zu, aber in der Beurteilung der Beobachtungen und Ergebnisse gehen die Stimmen weit auseinander. Eine Veröffentlichung von weiteren Beiträgen zu diesem Gegenstande kann daher nur gerechtfertigt erscheinen und wird hoffentlich zu einer weiteren Klärung der Vorstellungen über die Kontraktionsmöglichkeiten des Magens beitragen und auch auf einige pathologische Verhältnisse Licht werfen.

Das mir zur Verfügung stehende Material war teilweise von Herrn Prof. Jores gesammelt; später hatte ich dann selbst Gelegenheit, die Organe gleich bei der Sektion in Empfang zu nehmen. Bei einem Teil der Fälle handelte es sich um sehr frühe Sektionen — in einem Falle fand die Sektion eine Stunde nach dem Tode statt — bei dem anderen Teil waren die Mägen in situ durch die zu schildernde Formolmethode vorbehandelt. Möglichst bald nach dem Tode werden mit der Schlundsonde 500 bis 600 ccm 8%igen Formols in den Magen geführt, oder falls diese Prozedur wegen der Totenstarre oder aus sonst irgend einem Grunde nicht gut anwendbar ist, so legt man sich den Ösophagus durch einen seitlichen Halsschnitt frei und macht von der Schnittwunde aus die Injektion. Diese Methode zeigt nun keineswegs immer den gleichen Effekt. Wenngleich wir bei der Sektion meist ausgeprägte Kontraktionsphänomene beobachten konnten, — nur selten war die Kontraktion auf den Pylorusring beschränkt — so fanden wir doch einmal den Pylorus noch für einen Finger durchgängig, ein anderes mal sogar weit klaffend. Dass die Flüssigkeit in den meisten Fällen bis ins Duodenum gelangt, dafür spricht eine Beobachtung, von der später

noch die Rede sein wird. Die Wirkung des Formols auf die Magenmuskulatur konnten wir beobachten in jenen Fällen, wo sich, ohne dass eine Formolinjektion vorgenommen war, ein wenn auch nicht sehr scharf ausgeprägter Kontraktionszustand fand. Wenn wir jetzt in kurzen Zwischenräumen das Formol aufträufelten, so vertieften sich die Einschnürungen und wurden derartig fixiert, dass man sie durch Zug nicht mehr ausgleichen konnte. Freilich bei einem erschlafften Magen, der überhaupt keine Einziehung mehr zeigte, liess sich auf diese Weise keine Kontraktionsform hervorzaubern. Die Wirkung des Formols scheint demnach die zu sein, dass sie die überdauernde oder durch die Totenstarre bewirkte Kontraktion verstärkt, wenn sie noch nicht ihren höchsten Grad erreicht hatte, und fixiert. Die Verschiedenheit der Kontraktionsphänomene, die wir nach der Injektionsmethode beobachten konnten, lässt sich z. T. dadurch erklären, dass die Injektionen aus äusseren Gründen nicht immer in der gleichen Zeit post mortem ausgeführt werden konnten. Aus einer grösseren Zahl von auf diesem Wege gewonnenen Beobachtungen sind im folgenden die am meisten typischen und charakteristischen ausgewählt worden. Wenn es sich auch in den meisten Fällen wahrscheinlich um künstlich geschaffene Kontraktionsphänomene handelt, so können diese uns doch als Spiegelbilder der vitalen (physiologischen) Kontraktionen von hohem Werte sein.

Es sollen im Folgenden zunächst die verschiedenen Kontraktionsmöglichkeiten behandelt werden.

Einen Magen, dessen Lumen mit Ausnahme des Raumes für die Fundusgasblase durch allseitige Kontraktion völlig aufgehoben war, konnten wir leider nicht beobachten. In einem pathologischen Institute wird überhaupt selten ein derartiger Magen zu sehen sein. Luschka, der zwar in seinen Abbildungen nur die gewöhnliche bekannte weite Magenform wiedergibt, scheint maximal kontrahierte Mägen beobachtet zu haben. Wenigstens kann man eine Äusserung in seinem grossen Tafelwerke »Die Lage der Bauchorgane des Menschen« in diesem Sinne auslegen. »Wie man sich an möglichst frühen Leichen von Selbstmördern oder Hingerichteten, welche vor dem Tode längere Zeit gefastet haben, leicht überzeugen kann, ist der leere Magen nicht schlaff und hängend, sondern so stark in sich zusammen gezogen, dass sein Volumen stark reduziert wird, er sich fest anfühlt und auf Querschnitten eine spaltförmige enge Höhlung zeigt. Die Wand eines derartig in sich zusammengezogenen Magens ist auffallend dick. . . . .«

Mit dieser Schilderung lassen sich auch die radiologischen Beobachtungen von Holzknecht und Brauner in Einklang bringen, die sahen, wie ein im nüchternen Zustande geschluckter eingrammiger Wismutbissen bis in das trichterförmige Ende der Fundusgasblase hinabglitt, dann nach geraumem Verweilen langsam weiter sank, indem er die Spitze der Gasblase mit hinabzieht, die sich »wie ein Keil zwischen die Magenwände schiebt, dieselben entfaltend«. Abbildungen und Beschreibungen dieser maximalen Kontraktion fand ich nur bei His. Es sind Beobachtungen an Mägen in Formalin gehärteter Leichen von drei Männern, die eines gewaltsamen Todes starben. Der eine Magen (His Fall IV, Tafel XV, Fig. 4 a und b), welchen His selbst als »Hungermagen« bezeichnet, stammt von einem 30jährigen, athletisch gebauten Manne, der am Tage vor seinem Tode keine Nahrung zu sich genommen. Die beiden anderen Mägen stammen von einem »20jährigen Erschossenen« und einem »50jährigen Erhängten« (Fall II, Tafel XV, Fig. 2 und Fall III, Tafel XV, Fig. 3). Die übrigen Fälle von His betreffen volle und »überfüllte« Mägen von Selbstmördern. Am eigenartigsten sieht der Magen von Fall III aus (siehe Fig. 1), wo der Magenfundus sich von dem durch Ösophagus, Hauptmagenteil und Duodenum

Fig. 1.

Kontrahierter Magen eines 50 Jahre alten Erhängten.

Reproduktion von Fig. 3, Taf. XV aus der Arbeit von His.

gebildeten, ziemlich gleichdicken Schlauche wie ein Kropf abhebt. Der nüchterne Zustand allein würde das Bild eines so krampfartig kontrahierten Magens nicht gut erklären. Es muss an eine durch psychische Aufregung ausserordentlich gesteigerte Muskelkontraktion gedacht werden, wie sie vielleicht auch bei der subjektiven ängstlichen Empfindung des »Magenkrampfes« auftritt.

Wenden wir uns von dem maximal kontrahierten Magen dem sogen. Sanduhrmagen zu, welchen Simmonds »Pseudosanduhrmagen« nennt, zum Unterschied von dem »Narbensanduhrmagen«. Von dieser letzteren durch pathologische Prozesse in der Magenwand bewirkten Magendeformität soll hier nicht die Rede sein. Mir scheint die Bezeichnung »physiologischer Sanduhrmagen« geeigneter als »Pseudosanduhrmagen«, weil durch diese Benennung die Sanduhrmagenform als durch physiologische Kontraktion bedingt gekennzeichnet wird.

Unter unseren mit Formol injizierten Mägen konnten wir vier physiologische Sanduhrmägen beobachten, bei einem fünften fand sich eine noch nicht ganz scharf ausgeprägte Sanduhrform, die aber durch Übergiessen mit Formol immer charakteristischer wurde. Die Kontraktion ging in allen Fällen von der grossen Kurvatur aus, ohne sich — aussen wenigstens — auf der kleinen Kurvatur bemerkbar zu machen. So hatte es meist den Anschein, als ob die grosse Kurvatur zu der kleinen hinaufgezogen sei. Die Annäherung der beiden Kurvaturen betrug zwischen 2,4 und 3,7 cm, während der kardiale Sack bis 8,5 cm und der Pylorussack bis 6,0 cm breit blieben. Der kardiale Sack war entweder gleich gross oder grösser als der Pylorussack.

Bei zweien von diesen Sanduhrmägen (Nr. XVI und XXI) fand sich am Pylorus noch eine kanalförmige Kontraktion ausgeprägt, von der später noch die Rede sein wird. Hier war die Muscularis 0,5 resp. 0,7 cm dick. An der Kontraktionsstelle, welche die Sanduhrform des Magens bedingt, betrug die Dicke der Muscularis 0,2 bis 0,3 cm, in den benachbarten Magenpartien dagegen, kardialwärts wie pyloruswärts immer nur 0,1 cm. Die Schleimhaut, vollständig intakt und von normaler Beschaffenheit, war an der Einschnürungsstelle und deren Umgebung zu Längsfalten von verschiedener Länge aufgehoben. Das Volumen des ballonartig aufgetriebenen kardialen Sackes verhält sich zu dem Volumen des Pylorussackes wie 3 : 2. Die Schleimhaut ist überall glatt, nur im Bereiche der Einschnürung und im Pyloruskanal sieht man einige Längsfalten. Bei Nr. XXI beträgt die Länge des Pyloruskanales 3,1 cm, die Breite 2,2 cm. Die Magenbreite an der Kontraktionsstelle der grossen Kurvatur ist 3 cm, während der kardiale Sack 6,5 cm und der Pylorussack 6,0 cm breit werden. Die Dicke der Muscularis und Serosa beträgt an der mittleren Kontraktionsstelle 0,3 cm, im Pyloruskanal 0,7 cm und in den beiden Magensäcken 0,1 cm. Die Schleimhaut ist überall ohne Erhebungen, nur durch den Schnürring und durch den Pyloruskanal ziehen Längsfalten. Der Sanduhrmagen Nr. XXII ist dadurch bemerkenswert, dass 2 cm oberhalb der von der grossen Kurvatur ausgehenden tiefen Einschnürung die Incisura angularis der kleinen Kurvatur sehr scharf ausgesprochen ist. Die beiden Schenkel der kleinen Kurvatur bilden an der Incisur einen Winkel, der kleiner als ein rechter ist. Die Schleimhaut weist nur im Bereiche der die Sanduhrform bildenden Einschnürung Längsfalten auf. An der Einschnürung ist die Magenbreite von 8,5 cm im kardialen Sacke auf 2,4 cm reduziert, um im Pylorussack wieder 5 cm zu gewinnen. Die entsprechenden Ziffern bei dem Magen Nr. XX lauten 7,5 cm, 3,5 und 6 cm. Das Verhalten der Schleimhaut ist das gleiche, wie

oben. Bei dem Magen Nr. XIX ist die Passage von dem einen Magensack in den anderen durch die Kontraktionsstelle nur noch für eine Sonde möglich. Doch wird hier die ausserordentliche Einengung des Magenlumens nicht nur durch die Annäherung der beiden Kurvaturen bis auf 3 cm bedingt, sondern vor allem durch die 1,1 cm hohen Schleimhautfalten. Auf die Dicke der Muskularis und Serosa entfallen 0,4 cm. Die Innenwand des kardialen Magensackes ist bedeckt mit 1 cm hohen leicht geschlängelt verlaufenden Längsfalten, welche alle ihren weiteren Lauf durch den Kanal der Kontraktionsstelle nehmen, um in der Mitte des anderen Magensackes zu endigen. In diesem Behälter wird die sonst flache Schleimhaut nur von einigen unregelmässig verteilten Schleimhauterhebungen belebt, die am Pylorus das Lumen des Magens abschliessen.

Der letzte Fall ist besonders geeignet zu zeigen, wie ein Sanduhrmagen der Ausdruck einer eigenartigen Kontraktion der Magenmuskulatur sein kann.

Diese Kontraktion zeigte sich nur bei einem Teil der Fälle — unter 9 injizierten Mägen 6 mal —, kann also fehlen, obschon die Formolkonservierung des Kontraktionszustandes zweifellos eingetreten ist. Dieser Umstand spricht dafür, dass eine die Sanduhrform bedingende Kontraktion nicht regelmässig bei jedem Magen oder wenigstens bei jedem Magen nicht in erheblicher Stärke aufzutreten braucht. Weitere Aufklärung ist von der Radiologie zu erwarten. Die bisherigen radiologischen Beobachtungen von Sanduhrmagen sind nicht eindeutig genug. Ob es sich z. B. bei dem Sanduhrmagen, Fall VII von Holzknecht und Brauner um einen spastischen oder Narbensanduhrmagen handelt, lässt sich nach den Röntgenbildern allein nicht entscheiden.

Die Literatur über den physiologischen Sanduhrmagen ist nicht gross. Nach Cunningham wird die Sanduhrform durch eine temporäre Kontraktion eines begrenzten Teiles der Magenmuskulatur bedingt. So gibt Cunningham in Fig. 5a den Typus eines »physiological hour-glass stomach« wieder, bei dem die Einschnürung sich nur auf die grosse Kurvatur erstreckt; der Kardia-Sack ist hier grösser, als der Pylorus-Sack. Banchi beschreibt eine Sanduhrform mit sehr deutlicher Trennung der beiden Säcke und mit weiteren Einschnürungen an diesen Säcken, so dass eine Vierteilung des Magens angedeutet schien. Bei einem Fall von Orr war der grössere kardiale Sack und der etwas kleinere Pylorussack durch einen zylindrischen, dickwandigen, zusammengeschnürten Abschnitt verbunden. Die Maße des kardialen und des Pylorussackes waren 11,5 cm und 8,5 cm in der Längsrichtung und 9,5 resp. 7 cm in der Breite; der zusammengeschnürte Teil war 4 cm lang und 3,4 cm breit. Delamarc und Dieulafé meinen die Sanduhrform durch eine zirkumskripte Hypertrophie der Muskulatur zu

erklären, ohne zu bedenken, dass die einfache Muskelhypertrophie doch keine Einziehung und wesentliche Verengerung des Magenlumens bedingt. Die Beobachtung, welche Goldschmidt bei einem Sanduhrmagen machte, scheint mir wert, kurz mitgeteilt zu werden.

Intra vitam hatte der Magen seinem Träger nicht die geringsten Beschwerden gemacht. Wenige Tage vor dem Tode geringes Fieber und Schwächegefühl. Kein Erbrechen, normaler Stuhl. Plötzlicher Tod unter dem Bilde einer akuten Anämie. Sektion ergab einen sanduhrförmigen Magen: die Einschnürung, die keine sehr starke war, teilte den Magen in einen kleineren Pylorus- und einen grösseren Kardiateil; letzterer, stark nach unten hängend, war bei Eröffnung des Magens vollständig angefüllt mit Blut. Die Schleimhaut des ganzen Magens normal und im Pylorusteil ein etwa 3 Markstückgrosse, das Pankreas in diesem Umfange völlig freiliegendes Ulkus, aus dessen Boden eine klaffende kl. Arterie herausragte. Die Schleimhaut an der Schnürfalte normal. Keine Verwachsungen mit benachbarten Organen. — Das Ulkus scheint nach dem Bericht keine Beziehungen zu der Schnürfalte zu haben.

Was Goldschmidt veranlasst, an eine kongenitale Missbildung zu denken, ist unklar. Gerade der Umstand, dass sich die Blutmenge im kardialen Sack vorfand, während doch ihre Quelle im kaudalen Sacke lag, lässt die Vermutung aufkommen, dass die Einschnürung nicht von vornherein bestand, sondern dass eine kurz vor dem Tode auftretende und dann stehen bleibende Kontraktion das Blut in den so gebildeten kardialen Sack drängte.

Kontraktionen am Magenausgang. Bis in die 90ziger Jahre des vorigen Jahrhunderts, bis zu den Arbeiten von Jonnesco und E. Müller über den Pyloruskanal, hatte man sich die anatomischen Verhältnisse des Magenausganges auch am Lebenden so vorgestellt, dass der dem Pylorus benachbarte Magenteil, man nannte ihn Vestibulum pylori, nur durch seine geringere Breite und durch eine häufig gesehene Einziehung oder Einschnürung gegen das Korpus charakterisiert sei. Aber das Lumen dieses Vestibulums war noch geräumig genug und schloss am Pylorusring ganz plötzlich ab, wie etwa das Lumen einer dicken Wurst an ihrem zugebundenen Ende. Bei der Sektion zeigt der Magen gewöhnlich diese Verhältnisse. Dass auch bei Anwendung unserer Formolmethode gelegentlich ein ähnliches Bild resultierte, dafür scheint mir die wechselnde und häufig schon zu späte Wirkung des Formols verantwortlich gemacht werden zu müssen. In anderen Fällen sah ich eine schlauch- oder röhrenförmige Gestaltung des Magenausganges, die man seit Jonnesco Kanalis pylori, Pyloruskanal, zu nennen gewohnt ist (siehe Fig. 2, Fig. 3). Bei Neugeborenen wird dieser Kanal meist nicht über 1 cm lang und 0,5 cm breit; bei

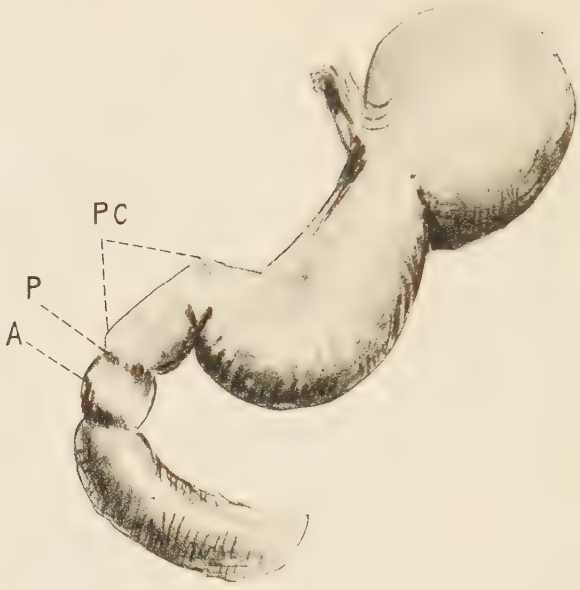

Fig. 2.

Sanduhrmagen mit Pyloruskanal (PC) und Ampulla duodeni (A).

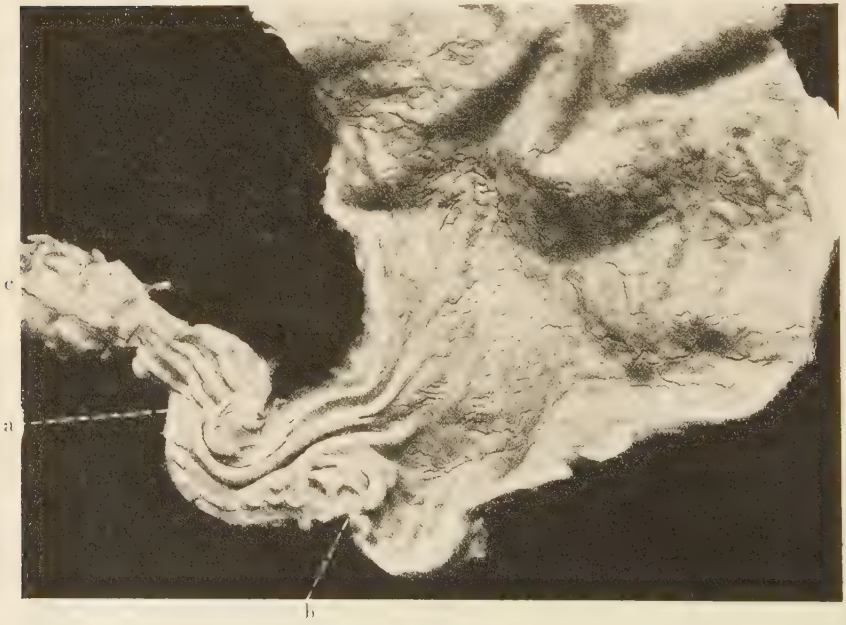

Fig. 3.

Magen mit Pyloruskanal, aufgeschnitten, dorsale Hälfte.

a = Pylorus; a—b = Pyloruskanal; c = Duodenum.

Erwachsenen sah ich seine Länge zwischen 2,5 cm und 5,5 cm und seine Breite zwischen 2 cm und 3 cm variieren. Wichtig scheint mir der Umstand, dass die Breite des Pyloruskanales gewöhnlich entweder gleich der Breite des Duodenums oder, wie auch His fand, sogar geringer ist. In einem unserer Fälle bildeten Pyloruskanal und Anfangsteil des Duodenums ein ganz homogenes Darmstück, sodass sich die Lage des Pylorus von aussen überhaupt nicht feststellen liess. Die Wand des Kanals zeigt eine gewisse Starre, ihre Muskulatur ist mehr als doppelt so dick als die Muskulatur an anderen Stellen der Magenwand; die grösste Dicke wurde am Eingang und Ausgang des Kanals erreicht.

Was das Verhalten der Schleimhaut anbelangt, die in keinem meiner Fälle irgend eine pathologische Veränderung zeigte, so war sie entweder im ganzen Magen glatt und nur im Pyloruskanal gefaltet oder das Niveau der Schleimhaut hatte einen einheitlichen Charakter, indem von der Kardia bis zum Pylorus geschlängelte Längsfalten hervortraten. In einem Falle verliefen die Längsfalten an der kleinen Kurvatur entlang nicht geschlängelt sondern gestreckt, sodass ein schönes Bild der Waldeyerschen Magenstrasse resultierte (Halbrinne an der kleinen Kurvatur, Cohnheim).

Das Resultat der mikroskopischen Untersuchung von Stücken aus dem Pyloruskanal war insofern ein vollständig negatives, als in keinem Falle irgend eine Abweichung von den gewöhnten Bildern aus der Pars pylorica festzustellen war. Bei mit Formol injizierten Mägen beobachtete ich einen Pyloruskanal 5 mal, bei nicht injizierten 6 mal. Unter letzteren waren 2 Mägen von Neugeborenen und ein Magen eines nach $1^1/_2$ Monaten an Ernährungsstörungen gestorbenen Säuglings. Die mächtigste Entfaltung zeigte der Pyloruskanal bei zwei nicht injizierten Mägen: bei Nr. VII war er 5,5 cm lang und 2,2 cm breit, bei Nr. IX 5,0 cm lang und um 2,0 cm breit. Die Muskularis hatte in beiden Fällen eine Dicke von 0,5 cm gewonnen. Zwei von den injizierten Mägen mit Pyloruskanal waren noch dadurch ausgezeichnet, dass der in den Kanal nicht mit einbezogene Teil des Magens durch eine Einziehung in der Mitte der grossen Kurvatur in zwei Kammern geteilt wurde. Die beiden Fälle sind in dem Kapitel über den physiologischen Sanduhrmagen näher beschrieben (Fig. 2). Soviel ich sehe, ist bisher noch kein derartiger Fall beobachtet worden. Was die Magenbreite bei den Mägen mit Pyloruskanal anbetrifft, so lag nur in einem Falle ausgesprochene Magenerweiterung vor. Die anderen Mägen, deren Breite sich in den Grenzen zwischen 5 cm und 9 cm bewegte, würden nach der bis jetzt herrschen-

den klinischen Auffassung nicht als erweitert zu betrachten sein. Bei den 3 Säuglingsmägen, welche übrigens nicht injiziert gewesen waren, standen Länge und Dicke des Pyloruskanals im ähnlichen Verhältnis zu dem übrigen Magenteil wie bei den Mägen der Erwachsenen.

Bei der Durchsicht der Literatur fand ich zum ersten Male bei A. Retzius die Beschreibung eines Pyloruskanales: »Beim neugeborenen Kinde ist der dem Pförtner zunächst liegende Teil des Antrum zu einer kurzen zylindrischen Röhre von etwa 1 cm Länge mit dicken Wänden ausgebildet, deren Dicke vornehmlich von einem mächtigen Zirkelmuskelgürtel herrührt. Die Bezeichnung Canal pylorique rührt von Jonnesco her. Weniger beim Erwachsenen als beim Neugeborenen und Fötus sahen Jonnesco und später Erik Müller die neue Form ausgeprägt, letztere namentlich nach Formolhärtung. Nach E. Müller ist der »Canalis pylori«, der beim Fötus oder beim Neugeborenen am deutlichsten hervortritt, charakterisiert durch seine zylindrische Gestalt und durch die mächtige Entfaltung der Muskulatur . (Vergl. auch seine Abbildungen: Taf. X, Fig. 7, 9 und 10.) Freilich sieht E. Müller immer noch ein »Vestibulum« sich an den Kanal anschliessen, dessen Grenzen gegen den Magenkörper aber sehr willkürlich gezogen werden. Genauere Studien über den Pyloruskanal z. T. unter Anwendung der Formolhärtung in situ fand ich nur noch bei Cunningham und Wernstedt. Wenn Wernstedt allerdings meint, der Unterschied zwischen Mägen von Erwachsenen und Säuglingen sei, dass bei Säuglingsmägen, auch wenn sie nicht in situ gehärtet sind, ein Pyloruskanal hervortritt«, so kann ich ihm entgegenhalten, dass ich bei 3 nicht in situ gehärteten Mägen von Erwachsenen einen ausgeprägten Pyloruskanal sah. Der Pyloruskanal ist zuerst und vornehmlich bei Säuglingen und Föten beobachtet und beschrieben worden, bei Erwachsenen nur von Cunningham, Wernstedt und His und im gastroskopischen Bilde von Löning und Stieda. Von den Lehrbüchern der Anatomie erwähnt den Pyloruskanal, soweit ich sehe, nur das Lehrbuch von Rauber-Kopsch, das auf die Beobachtung von A. Retzius und E. Müller verweist und auch eine Abbildung eines fötalen Magens nach E. Müller bringt.

Der Pyloruskanal entspricht nicht einer anatomisch fixierten Struktur des Magenbaues, wie E. Müller meinte, sondern stellt nur einen Kontraktionszustand des kaudalen Magenabschnittes dar, der bei erschlafftem Magen Antrum pylori genannt wird. Dieses Antrum pylori scheint demnach prinzipiell sich von dem übrigen Magen dadurch zu unterscheiden, dass es nicht dem Aufenthalt als vielmehr nur der Passage

der Ingesten in den Darm dient. Er würde also einen einheitlichen Schliessapparat darstellen, dessen stärkste Zone und letzte Instanz der Pylorusring bildet, dessen Eingang aber auch schon die Fähigkeit besitzt, dem mit Speisen gefüllten Magen einen Abschluss zu geben. Das bestätigen die Beobachtungen der Physiologen, sowie die radiologischen und gastroskopischen Bilder. Hofmeister, Schütz und Moritz sahen einen »Sphinkter antri pylorici«, der den Magen in 2 gesonderte Abschnitte zerlegte. Sick fand beim getrennten Aushebern des Fundus- und Pylorusteiles Mageninhalt von ganz verschiedener physikalischer und chemischer Beschaffenheit, ferner sah er, dass bei dem oxydierten in Ringerscher Flüssigkeit überlebend gehaltenen Magen nur der Fundusabschnitt, nicht der Pylorusteil auf jede Volumenvermehrung mit einer spontanen weiteren Erschlaffung der Muskulatur und Erweiterung des Lumens reagierte. Die Passage vom Fundus zum Pylorusteil wurde durch Morphin stundenlang aufgehoben (R. Magnus).

Fig. 4.

Reproduktion von Fig. 6 II aus der Arbeit von Holzknecht und Brauner.

Wenngleich radiologisch der Pyloruskanal sich nicht direkt beobachten lässt, da er in typischer Ausbildung wegen fehlender oder ungenügender Füllung mit Wismutbrei keinen Schatten auf dem Schirm oder der Platte bewirkt, so kann man doch aus dem Verhalten des Schattens der kaudalen Magenpartie und des Duodenums sich einen Schluss auf die Gestaltung des zwischen liegenden Teiles erlauben. Besonders zu verwerten sind hier die Fig. 6 und 13 in der Arbeit von Holzknecht und Brauner, von denen Fig. 6 die Schirmpause eines mit Wismutspeise gefüllten Magens vor und nach kaudalwärts gerichteter Effleurage zeigt (siehe Fig. 4), während in der schematischen Fig. 13 die Bilder von 5 verschiedenen Untersuchungsmethoden bei eben demselben Magen auf einer Pause zusammengefasst wurden. In Fig. 6 II sind nach der Effleurage »Partikel gegen den Pylorus verschoben« und

zwar so, dass zwischen diesen Partikeln und dem mit Speise gefüllten Magen ein heller Raum ist, den ich mir garnicht anders deuten kann als durch die Annahme, dass das Lumen des verbindenden Magenteiles durch heftige Kontraktion der Wand ausserordentlich eng geworden ist, sodass ein Übertreten des angestauten Mageninhaltes zu den dicht am Pylorus befindlichen Partikeln nicht möglich ist. Es würde sich also um einen typischen Pyloruskanal handeln, auf dessen Länge, nach der Figur zu urteilen, etwa $^1/_4$ der Magenachse entfallen würde. Ob freilich die kaudalwärts verschobenen Partikel im Kanal selbst, also noch vor dem Pylorus, oder schon im Anfangsteil des Duodenums liegen, lässt sich nach der Pause allein nicht entscheiden, und somit ist die Länge des Pyloruskanales nicht ganz genau festzustellen. Ganz analog sind die Verhältnisse, wie sie sich in Fig. 13 darstellen. Ferner erlaubt auch die Geschwindigkeit, mit der eine eingeführte Speise dem Pylorus zustrebt, einen Schluss auf den Kontraktionszustand des kaudalen Magenteiles. Wäre dieser im nüchternen Zustande schlaff und entfaltet, so würden die Ingesta sofort bis zum tiefsten Punkte, das ist im normalen Magen der Pylorus, hinabsinken. Nach den Schilderungen von Holzknecht ist der Vorgang jedoch ein ganz anderer. »Das Korpus und die Pars pylorica zu entfalten gelingt dem Mageninhalte, auch wenn er flüssig ist, nicht ohne weiteres. Vielmehr füllt dasselbe zuerst den entfalteten Fundus und nimmt mit einem horizontalen Niveau dessen Bodenfläche ein . . . . . Erst wenn die Menge des Inhaltes ein gewisses Mass erreicht hat, schiebt sie sich allmählich in das Korpus vor, wobei die Entfaltung desselben langsam, Schritt für Schritt vor sich geht . . . .« Man sieht, dass die Intensität der Kontraktion nach dem Pylorus zu immer mehr zunimmt und so stark wird, dass die vom Magen in das Duodenum vorrückende Wismutspeise nach Holzknecht »regelmässig eine scharf begrenzte fingerbreite und ein einhalb bis zwei fingerdicke wismutfreie Zwischenzone zwischen der noch mit Wismut gefüllten Pars pylorica und dem schon gefüllten Anfangsstück des Duodenum« frei lässt. Offenbar ist an der Stelle der wismutfreien Zwischenzone die Magenwand allseitig kontrahiert. An einer anderen Stelle, bei Schilderung der Magenperistaltik, drückt sich Holzknecht noch deutlicher aus: Die Peristaltik beginnt schon nach Anlangen der ersten sichtbaren Ingesten am kaudalen Teil des Magens, und zwar laufen die Wellen der grossen Kurvatur entlang, um 2—3 Querfinger vom Pylorus entfernt stehen zu bleiben. Sich noch mehr vertiefend und mit Hilfe einer an der kleinen Kurvatur herangewanderten Welle schnürt hier der Sphinkter antri den Magen quer ab. Nun vollzieht sich eine

allseitige vollständige Kontraktion des Antrum. Dann öffnet sich der Sphinkter wieder und allmählich schiebt sich der Inhalt wieder in das Antrum vor.« Die röntgenkinematographischen Studien von Kästle, Rieder und Rosenthal bieten keinen Anhaltspunkt für das Vorkommen eines Pyloruskanales intra vitam. Vielleicht hängt dies damit zusammen, dass zu den Aufnahmen ein Magen verwendet wurde, dessen Schattenriss ihn zu einem vom normalen sehr abweichenden Typus stempelt. Man kann nur das Fortschreiten von tiefen peristaltischen Einschnitten an der grossen und kleinen Kurvatur beobachten. Andererseits ist der Pyloruskanal wie schon erwähnt direkt mit dem Gastroskop gesehen worden. Löning und Stieda schildern den Eingang zum Pyloruskanal als ein von grossen roten Schleimhautfalten umgebenes schwarzes Loch. Bei den von krampfartigen Kontraktionen ausgelösten Erweiterungen des Antrums pylori gelingt es oft, in die Tiefe des Kanales hinein zu sehen. Man sieht dann korkzieherartig vorspringende Leisten, die einzelnen Schleimhautfalten des Antrums angehören. Erst am Ende des Trichters scheint sich der Schliessmuskel zu befinden. Die Falten der ruhenden Antrumöffnung sind ziemlich dick und ragen gleich fingerförmigen Zapfen in das Lumen hinein. Die Kontraktionen des Antrumeinganges sind deutlich zu erkennen.«

Diese gastroskopischen Beobachtungen wie auch die radiologischen Untersuchungen von Holzknecht sprechen dafür, dass der Pyloruskanal zu den regelmässigen physiologischen Kontraktionsformen gehört, wodurch die Deutung meiner anatomischen Befunde gerechtfertigt erscheint. Denn nur ausnahmsweise sah ich den Pyloruskanal fehlend bei solchen Mägen, die als Resultat unserer Formolbehandlung sich überhaupt in einem Kontraktionszustand befanden. Allerdings ist seine Länge und Dicke keineswegs konstant. Unter welchen Bedingungen sich der Magenausgang entweder in Form des Pyloruskanales oder im Sinne einer fortschreitenden Peristaltik kontrahiert, dies zu entscheiden ist Sache des Radiologen und Physiologen.

Die Kontraktionsformen des Magens, die man anatomisch beobachten kann sind also:

I. Der maximal kontrahierte (leere) Magen.
II. Der (physiologische) Sanduhrmagen.
III. Der Magen mit Pyloruskanal.
IV. Der Sanduhrmagen mit Pyloruskanal.

Diese 4 Kontraktionsformen lassen sich in einem Schema zur Darstellung bringen, welches in Fig. 5 wiedergegeben ist.

Die Linie, welche die Punkte a, b, c, d, e verbindet, stellt den maximal kontrakturellen Magen (Typus His) dar. a, b, c, f, e der physiologische Sanduhrmagen. a, b, c, f, d, e seine Kombination mit dem Pyloruskanal. a, b, f, d, e der Magen mit Pyloruskanal.

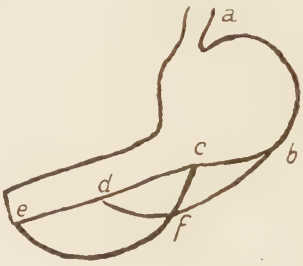

Fig. 5.

Schematische Figur zur Darstellung der verschiedenen Kontraktionsmöglichkeiten.

Die schematische Fig. zeigt, wie der Magen zwei ganz verschiedenen Kontraktionsarten unterworfen werden kann, so dass bei der einen Art nur ein Punkt der grossen Kurvatur sich der kleinen Kurvatur nähert, bei der anderen Art dagegen ein ganzer Abschnitt der grossen Kurvatur der kleinen Kurvatur genähert wird; das eine Mal haben wir einen Kontraktionsring, das andere Mal einen Kontraktionskanal. Der Kontraktionskanal bei dem Hisschen Magen und der gewöhnliche Pyloruskanal sind demnach analoge Bildungen, nur durch ihre Längenausdehnung verschieden. Beide oben genannten Kontraktionsarten zugleich zeigt der Sanduhrmagen mit Pyloruskanal. Den Typus, der dieser Kombination korrespondieren würde, also dass nur das Stück c d der grossen Kurvatur (s. Fig.) kontrahiert d e aber erschlafft sei, habe ich nicht beobachten können. Der Sanduhrmagen und der maximal kontrahierte Magen haben das gemeinsame, dass bei beiden die Kontraktion der grossen Kurvatur an dem gleichen Punkte einsetzt. Es scheint demnach der Sanduhrmagen garnicht eine so abnorme Kontraktionsform zu sein, als man früher annahm.

Nach Besprechung der beobachteten Kontraktionsformen möchte ich die Beziehungen dieser Kontraktionsformen zu pathologischen Prozessen am Magen erörtern. Von vorneherein muss ich allerdings darauf hinweisen, dass mein eignes Material ein kleines und recht unvollständiges ist, so dass ich z. T. ganz auf die Literatur angewiesen bin, aber ich glaube dennoch, dass meine Beobachtungen und überhaupt das Aufrollen dieser Frage von Interesse sein wird.

Bei der Durchsicht der Literatur fiel mir auf, welche auffallend grosse Rolle bei älteren Autoren die sog. gutartige hypertrophische Pylorusstenose der Erwachsenen« spielt. Die vier Fälle von »hypertrophischer Stenose des Pylorus« von Schoch sind typisch für die ganze Frage. Bei Leuten mittleren Alters seit ein bis 16 Jahren Magenbeschwerden, die an Intensität wechselnd sich bis zum Tode steigern. Die Sektion ergibt Verdickung der Schleim- und Muskelhaut in der Regio pylorica, nichts karzinomatöses. »Verengung« der Pylorusmündung, die in Fall IV dem Collum uteri vergleichbar ins Duodenum hineinragte. In allen Fällen war der Magen erweitert. Landerer spricht sogar schon von »angeborener« Stenose des Pylorus, wenn er bei der Sektion einiger Erwachsener, die an Lungen- oder Herzaffektionen zu Grunde gingen, am Pylorus einen »Kanal oder Ring« oder »Trichter« mit unbedeutender oder ohne Verdickung findet. Nur in 3 von 10 Fällen war anamnestisch etwas von Magenbeschwerden bekannt gewesen. Auch Rud. Maier weiss für die »angeborene« Natur seiner 21 Fälle von »Pylorusstenose« eigentlich nichts ins Feld zu führen. Er begnügt sich damit, auf die Enge der Pylorusöffnung und die angebliche Hypertrophie des Schliessmuskels hinzuweisen. In allen Fällen R. Maiers war der Magen mehr oder weniger »gross und schlaff«. Ob eine »gutartige« hypertrophische Pylorusstenose der Erwachsenen überhaupt vorkommt, scheint mir zweifelhaft. Ein Teil der Fälle würde vielleicht bei genauerer mikroskopischer Nachprüfung als Pyloruskarzinom ausrangiert werden. So behauptet z. B. Meinel den Fall Tilgers als Lymphepithelkarzinom nachgewiesen zu haben, überhaupt meint er, »dass die ganze Annahme einer sog. gutartigen Pylorushypertrophie (Cruveilhier) auf so schwachen Füssen steht, dass sie einer erneuten Stütze bedarf, um nicht gänzlich aufgegeben zu werden.« Die Möglichkeit der Hypertrophie der Muskulatur am Magenausgange bleibt natürlich bestehen, nur ist nicht einzusehen, weshalb diese rein primär auftreten und das fast immer vorhandene Symptom der Magenerweiterung bedingen soll. Viel leichter als mit der vagen Annahme einer primären Hypertrophie liessen sich die Erscheinungen verstehen, wenn wir das Kausalverhältnis umkehren: Die durch die Senkung des Dünndarm-Kissens bedingte Senkung und Erweiterung des Magens schuf für die motorischen Funktionen des Magens Ansprüche, den das Organ nur durch Hypertrophie seiner Muskulatur namentlich in der Pylorusgegend genüge leisten konnte. Es würde sich also um eine »Arbeitshypertrophie« der Muskulatur in der Regio pylorica handeln. Bei den anderen Fällen von »hypertrophischer Pylorusstenose« wird eine Verwechslung

mit dem Kontraktionsbilde des Pyloruskanales vorliegen, zumal das Hauptsymptom der Stenose, ein Passagehindernis am Pylorus, in der Anamnese obiger Fälle gar nicht hervortritt.

Anders liegt die Frage bei den Fällen von angeborener Pylorusstenose im Kindesalter, über deren Natur der Verlauf der Krankheit und das Ergebnis der Sektion keinerlei Zweifel lassen. Hier ist die Dehnung des Magens, die sich in der beinahe halbkreisförmigen Linienführung der grossen Kurvatur offenbart, durch das längere Verweilen der Ingesten im Magen wegen des Passagehindernisses am Pylorus bedingt. Als Beispiel seien genannt die Fälle von Simmonds, beobachtet an Säuglingen, die unter den Symptomen der Magenstenose bald nach der Geburt oder in den ersten Lebenswochen zu Grunde gingen. Bezeichnend ist, dass die Form und auch das Verhalten der Wand der Pyloruspartie gar nicht abweicht von der Gestaltung des Pyloruskanals bei dem normalen Magen. Die Erklärung dieser Übereinstimmung in der Form bei der angeborenen Pylorusstenose und dem gewöhnlichen Pyloruskanal ist von selbst gegeben, wenn man mit Wernstedt und Simmonds annimmt, dass die angeborene Pylorusstenose durch intra- oder extrauterine Spasmen bedingt und mit Muskelhypertrophie sekundär kombiniert wurde.

Da die Kontraktionsformen am Magenausgang beim Erwachsenen bisher noch sehr wenig bekannt waren, so nimmt es auch nicht Wunder, dass auf die merkwürdige Übereinstimmung einer dieser Formen mit der Gestaltung der Pylorusgegend bei gewissen infiltrierenden Pyloruskarzinomen noch nicht hingewiesen wurde. Meine Beobachtung konnte ich an sechs derartigen Karzinomen machen, von denen sich histologisch je einer als Medullarkrebs, Gallertkrebs und Adenokarzinom, die drei übrigen als Scirrhus herausstellten. Das Übereinstimmende war, dass die karzinomatöse Infiltration mit Einschluss der noch ziemlich gut erhaltenen Muskulatur das Lumen am Magenausgang derart verengerte und umgestaltete, dass eine starre Röhre ganz ähnlich dem Pyloruskanal zustande kam. In einem Falle ging die Ähnlichkeit zwischen einem Scirrhus und einem von mir beobachteten Pyloruskanal so weit, dass man ohne vorherige mikroskopische Untersuchung schlecht sagen konnte, ob es sich um Kontraktions- oder karzinomatöse Zustände am Magenausgang handle. In den anderen Fällen war die Wanddicke allerdings bedeutend stärker, als bei den Pyloruskanälen, auch wölbte der Eingang des karzinomatösen Kanales sich in das Magenlumen wie eine Portio vaginalis einer Multipara vor.

Auf die näheren histologischen Eigentümlichkeiten der 6 Fälle einzugehen, würde hier zu weit führen, nur sei erwähnt, dass die karzinomatöse Infiltration ihr grösstes Verbreitungsfeld in der Submukosa fand, aber auch in die Muscularis sich verbreitete, die einzelnen Muskelzüge auseinander drängend. Bei einem karzinomatösen Kanal hatte sich an der unteren Wand eine Perforation und Fistel in das Colon transversum herausgebildet. Metastasen waren in zwei

Fällen in den Lymphdrüsen der kleinen Kurvatur ausgebildet. Es hatte bei meinen Fällen den Anschein, als ob der Krebs seinen Ausgang genommen habe von einem Punkte an der kleinen Kurvatur, der etwa 4 cm vom Pylorus entfernt ist. Auch Israel spricht davon, dass es ihm scheine, „dass die Geschwulst“ — Karzinoma — „nicht von den Ostien auszugehen pflegt, sondern nur dort ihre Begrenzung findet“.

Die Länge des Kanales beim Pyloruskrebs betrug in meinen Fällen zwischen 3,0 cm und 6,5 cm, sein Lumen war nur noch für eine Sonde passierbar. Also war auch in diesen Verhältnissen eine grosse Ähnlichkeit mit den normalen Pyloruskanälen vorhanden. Natürlich sah ich auch Krebse, die von der kleinen Kurvatur nahe dem Pylorus sich tellerförmig ausbreitend ein ganz anderes Bild boten und keine Tendenz zeigten, durch ihr Ausbreiten eine bestimmte Kontraktionserscheinung zu kopieren. Die Häufigkeit der Lokalisation des Magenkrebses in der Pylorusgegend und seine Ausbreitungstendenz im allgemeinen ist in der pathologisch-anatomischen Literatur genügend erörtert worden, aber wie sehr der Krebs die Formgestaltung des Magenausganges beeinflussen kann, wird nur selten hervorgehoben. So bemerkt Bernh. Fischer, dass der Scirrhus am Pylorus durch starke Retraktion zu den schwersten Pylorusstenosen führt. Das Pylorus wird hierbei zu einem starren, gegen den Darm zu sich trichterförmig verengenden, dickwandigen Kanal«. Cruveilhier schreibt in seinem Atlas folgendes über die Hypertrophie de l'extremité pylorique de l'estomac avec commencement de cancer aréolaire gélatiniforme: ». . . . Le rétrécissement n'était pas limité au cercle pylorique, mais il formait un cylindre d'un pouce de long, espèce de filière, à travers laquelle le petit doigt ne pouvait pas être introduit . . . . . La tunique musculeuse est considérablement hypertrophiée. Elle forme à elle seule la moitié de l'epaisseur du pylore. . . . .« Auch die zugehörige Abbildung Cruveilhiers zeigt eine ziemliche Ähnlichkeit mit meinen Fällen.

Die Verwechslung, von denen einige Chirurgen (Schlosser, Krause, Alberti) berichten, dass sie einen Kontraktionszustand der Pylorusgegend (»Krampftumor«) für eine maligne Neubildung hielten und resezierten oder wenigstens resezieren wollten, spricht ebenfalls sehr für die Ähnlichkeit beider Gebilde. Direkt gesehen wurde ein offenbar karzinomatöser Pyloruskanal von Löning und Stieda, welche folgendes gastroskopisches Bild von ihrem Fall Nr. XII beschrieben: »Der normale faltenreiche Eingang zum Pyloruskanal ist starr und unbeweglich, man sieht am oberen rechten Rande eine etwas vorspringende derbe Falte, auf der sich eine Einziehung deutlich erkennen lässt. Die Schleimhaut ist ausserordentlich blass und atrophisch.«

Die merkwürdige Übereinstimmung dieser karzinomatösen Gebilde mit dem bei einmaliger Kontraktion auftretenden Pyloruskanal scheint mir dadurch bedingt zu sein, dass die Muskellymphräume des Pylorusteiles während einer kanalbildenden Kontraktion viele ineinander geschobene parallele Zylinder oder Ringe darstellen müssen, womit dann der Weg und die spätere Form der vordringenden Karzinommassen gegeben ist.

Als dritten Beitrag zum pathologischen Teil dieser Arbeit möchte ich auf die Beziehungen zwischen physiologischen Sanduhrmagen und Ulcus ventriculi hinweisen. Ich muss mich allerdings in dieser Beziehung kurz fassen, da mir nur ein einziger Fall zur Verfügung steht, ein Umstand, der sich darauf zurückführen lässt, dass in unserem pathologischen Institut trotz grossen Materials ein Ulcus ventriculi (pepticum) nicht so sehr häufig zur Beobachtung kommt. Der Narbensanduhrmagen scheidet aus unserer Betrachtung völlig aus, da bei ihm ja eine anatomisch fixierte, zweifellos pathologische Magenform vorliegt.

In unserem Falle war es ein zufälliger Befund in einem in situ mit Formol behandeltem Magen. Es handelt sich um einen Sanduhrmagen, bei dem die grosse Kurvatur an der Kontraktionsstelle sich der kleinen Kurvatur bis auf 4,5 cm nähert. Innen sieht man genau auf der Höhe der deutlich vorspringenden Kontraktionsfalte an der unteren, hinteren Partie ein klein bohnengrosses, offenes nicht vernarbtes Ulkus, das die Umgebung durch irgend ein narbiges Band oder dergleichen gar nicht beeinträchtigt, sondern vielmehr nur als ein ausgestanzter Defekt der Schleimhaut erscheint. Ohne auf die Streitfrage über die Ätiologie des Ulkus überhaupt und speziell bei Sanduhrmagen eingehen zu wollen, scheint mir in unserem Falle die Sache so zu liegen, dass die eigenartige, eine Sanduhrform des Magens bedingende Kontraktion das Entstehen eines Ulkus auf der Höhe der Kontraktionsfalte begünstigte.

Roth und Hauser sprechen ebenfalls dem mechanischen Moment der Magenbewegungen für die Etablierung der Ulcera eine grosse Bedeutung zu. Unser Sanduhrmagen unterscheidet sich in seiner Gestaltung gar nicht von unseren übrigen bei Anwendung der Formolmethode erhaltenen Sanduhrmägen, welche ich als »physiologische« bezeichnet habe. Hätten wir in dem letzten Falle kein Formol angewandt, so hätte sich das Ulkus auf der nun schlaffen und glatten hinteren Magengegend präsentiert, ohne dass für seine Ätiologie irgend ein Verdachtsmoment gegeben wäre.

Zum Schlusse möchte ich die Aufmerksamkeit noch auf eine Beobachtung bei fünf formolinjizierten Mägen lenken, die zwar nicht den Magen selbst, aber ein eigenartiges Verhalten des benachbarten Duodenalabschnittes betrifft. Einer von diesen Mägen war ein Sanduhrmagen, ein anderer ein Sanduhrmagen mit Pyloruskanal (Fig. 2); die drei übrigen Mägen waren im Vergleich mit den sonstigen formolinjizierten Mägen ziemlich weit und zeigten gar keine Kontraktionserscheinungen. Das Formol konnte seine Wirkung auch im Duodenum entfalten, da bei der Sektion die Injektionsflüssigkeit sich sogar noch im Jejunum nachweisen liess. Das Phänomen am Duodenum besteht darin, dass der an den Pylorus angrenzende Teil sich von dem übrigen Duodenum durch eine zirkuläre Einziehung differenziert. Dadurch entsteht ein oberhalb der Papilla duodeni gelegener ballonartiger Darmabschnitt, den ich als »Ampulla duodeni« bezeichnen möchte (Fig. 2, Fig. 6 u. Fig. 7). Nach dem Aufschneiden sieht man die Schleimhaut glatt oder zahlreiche zirkuläre Falten (Kerkringsche Falten), obwohl diese nach Merkel in der Pars superior duodeni immer fehlen sollen. Mikroskopisch zeigt die Schleimhaut in der Ampulle kein anderes Bild, als an einer beliebigen Stelle weiter abwärts im Duodenum. Die mikroskopische Untersuchung war in zwei Fällen allein deshalb schon erforderlich, um zu entscheiden, ob die Ampulla dem Magen oder dem Duodenum zuzurechnen sei, da die beiden begrenzenden Einschnürungen — die untere und der Pylorusring — einander sehr ähnlich waren.

Erwähnt fand ich eine solche Gestaltung des Anfangsteiles des Duodenum bei A. Retzius, der die Bezeichnung »Antrum duodeni« wählt, und bei Simmonds, der in seiner Schrift: »Über Form und Lage des Magens unter normalen und abnormen Bedingungen« folgende Beschreibung gibt: »Erweiterungen des Pars horizontalis des Zwölffingerdarms sind bei starker Gastroptose nichts seltenes. Der Anfangsteil des Duodenums muss ja bei jeder Senkung des Magens mitdisloziert werden. Dadurch kommt es leicht zu einer Abknickung dieses Darmabschnittes an der Stelle, wo die fester fixierte Pars verticalis beginnt. So erklärt sich in manchen Fällen rein mechanisch die Ektasie des Duodenumsanfangsteils (Taf. VI, Fig. 21)«.

Ich kann nur bestätigen, dass in meinen Fällen von Ampulla duodeni ausser bei dem einen Sanduhrmagen die Mägen ziemlich weit befunden wurden — im Sinne von Holzknecht waren es sicher ptotische oder »relaxierte« Mägen. Freilich gegen eine mechanische Abknickung scheinen unsere Präparate zu sprechen, obwohl die Ampulle direkt oberhalb des Pankreaskopfes ausgebildet war. Es findet sich



Fig. 6.

Ampulla duodeni (von hinten).

a Pylorus; b Ampulla duodeni; c Duodenum; e Einschnürungsring.

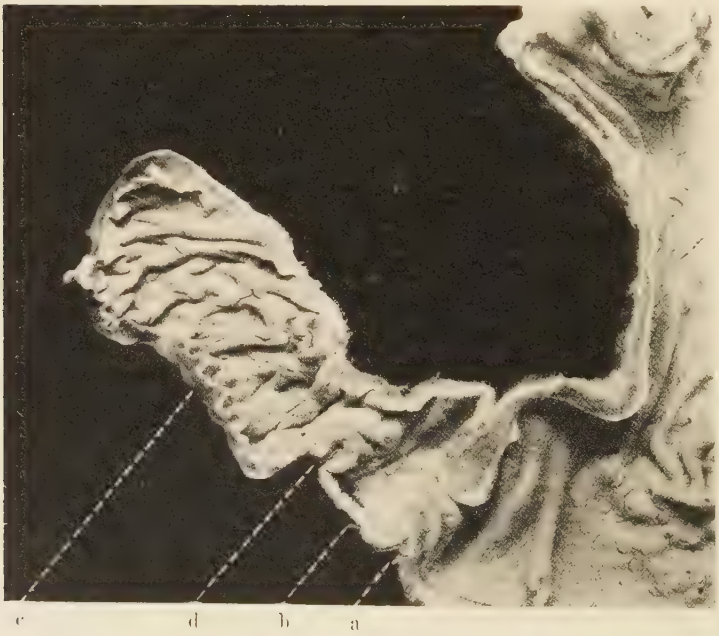

Fig. 7.

Dasselbe Präparat wie Fig. 6, aufgeschnitten, dorsale Hälfte.

a Pylorus; b Ampulla duodeni; c — Duodenum; d Einschnürungsring.

nämlich an dem Einschnürungsring nicht etwa eine Hervorwölbung des Pankreaskopfes in das Darmlumen hinein, was zu Gunsten einer mechanischen Abknickung sprechen würde, sondern eine faltige Erhebung der Wand, welcher auf dem Querschnitt eine Verdickung der Muscularis entspricht. Ohne gleich an einen vorgebildeten Pförtner zu denken, kann man doch wohl mit Sicherheit sagen, dass es sich bei der Ampulla duodeni um eine Kontraktionsform des Duodenums handelt, die bei Formolinjektion in den Magen beobachtet werden kann.

Zusammenfassung.

1. Nach Injektion von Formol in den Magen bald nach dem Tode, oder bei kurz nach dem Tode vorgenommenen Leichenöffnungen, lassen sich Kontraktionsphänomene beobachten, von denen anzunehmen ist, dass sie physiologischen Kontraktionen annähernd entsprechen.

2. Zu diesen Kontraktionsphänomenen gehört die Sanduhrform und der Pyloruskanal. Die Sanduhrform ist wahrscheinlich nicht regelmässig. Den Pyloruskanal kann man nicht nur bei Neugeborenen, sondern auch bei Erwachsenen sehr häufig beobachten.

3. Viele bei Erwachsenen angenommene sogen. »gutartige hypertrophische Pylorusstenosen« lassen sich als Kontraktionsstadien erklären.

4. Es ist wahrscheinlich, dass der physiologische Sanduhrmagen zu einer Lokalisation des Ulcus rotundum auf der Höhe des Kontraktionswulstes disponiert.

5. Manche Formen des Pyloruskarzinoms halten eine Ausbreitung inne, welche dem Pyloruskanal entspricht.

6. Die bei Magenerweiterung beobachtete Erweiterung des Anfangsteiles des Duodenums (Ampulla duodeni) beruht auf einer Kontraktion eines Duodenalabschnittes.

Für die Anregung zu dieser Arbeit, sowie für das Interesse, mit dem er ihr Entstehen verfolgte, bin ich Herrn Prof. Jores zu besonderem Danke verpflichtet, den ich auch an dieser Stelle zum Ausdruck bringen möchte.

Nachtrag.

Nach Drucklegung dieser Arbeit kam mir zu Gesicht die kürzlich erschienene Schrift Rieders über die Sanduhrformen des Magens. (Rieder: Die Sanduhrformen des menschl. Magens mit bes. Berücksichtigung der Röntgenuntersuchung. Wiesbaden 1910.) Rieder beobachtete durch umschriebenen Spasmus der Magenmuskulatur erzeugte Sanduhrmägen (Pseudosanduhrmägen), die er als Dauerform der peristaltischen Kontraktion, als »stehende Welle« bezeichnet. Die Einschnürung kann sich bei jeder radiologischen Untersuchung und zwar stets an derselben Stelle zeigen. Nach den Abbildungen (Textfig. 52 und 53) zu urteilen, ist die Einschnürung bei weitem nicht so intensiv, als bei den von mir beobachteten Sanduhrmägen.

Literatur.

Bauchi, A. Di uno stomaco a clessidra. Stomaco quadriloculare. 1 Fig. Monit. Zool. ital. Anno 17. No. 11, p. 331—33, 1906.

Cruveilhier. Anatomie pathologique du corps humain. Tom I. Livr. XII, No. 6.

Cunningham. The varying form of the stomach in man and antropoid ape. Transact of the royal Soc. of Edingb. 1906. Vol. XLI. part I, No. 2.

Delamarc et Dieulafé. Estomac de nouveau-né à tendance biloculaire. Journ. Anat. et Physiol. Année 42, No. 6, p. 624. 1906.

Fischer, Bernh. Pathol. Anatomie. Lehrb. f. Stud. u. Ärzte. Herausgeg. von L. Aschoff. Jena 1909. Bd. II, S. 333.

Froriep. A. Über Form und Lage des menschl. Magens. Verh. Ges. deutscher Naturforscher u. Ärzte 78. Stuttg. 1906, I. 2. H., S. 312 f., 1907.

Goldschmidt, F. Zur Kasuistik des Sanduhrmagens. Deutsch. Arch. f. klin. Med., Bd. 84. H. 1—4.

Holzknecht. Der normale Magen nach Form, Lage und Grösse. Mitt. Laborat. f. rad. Diagn. u. Therapie im allg. Krankenhaus in Wien T. B., H. 1, Jena 1906.

Holzknecht. Enteroptose und Magenerweiterung. Relexatio ventriculi. Ebenda, S. 88.

Holzknecht und L. Brauner. Die Grundlagen der radiologischen Untersuchung des Magens. Ebenda S. 1.

Holzknecht. Über die radiologischen Untersuchungen des Magens im allg. und ihre Verwertung für die Diagnose des beginnenden Karzinoms im besonderen. Berl. klin. Wochenschr. 1906, Nr. 5.

Hirsch, K. Über Sanduhrmagen. Virch. Arch. 140, S. 459.

His. Studien an gehärteten Leichen über Form und Lagerung des menschl. Magens. Arch. Anatomie u. Physiol. 1903. Anat. Abt. S. 345.

Jonnesco et Charpy. L'éstomac. Traité d'Anatomie par Poirier et Charpy IV, 1895.

Israel, O. Über die ersten Anfänge des Magenkrebses. Berl. klin. Wochenschr. 1890, Nr. 29, S. 649.

Kästle, Rieder und Rosenthal. Über Röntgen-Kinematographie (Bioröntgenographie) innerer Organe des Menschen. (II. Mitt.) Zeitschr. f. Röntgenkunde, Bd. XII. 1910.

Kaufmann, Rud. Anat.-experim. Studien über die Magenmuskulatur. Zeitschr. f. Heilk. Bd. 28. (Neue Folge Bd. 8), Jahrg. 1907, H. 7. Abt. path. Anatomie. H. 3, S. 203.

Kaufmann und Holzknecht. Die Peristaltik am Antrum pylori des Menschen. Mitt. Lab. f. rad. Diagn. u. Therapie etc., I. Bd., H. 1.

Landerer. Über angeborene Stenose des Pylorus. Diss. Tüb. 1879, H. Laupp, Tübingen.

Löning und Stieda. Die Untersuchung des Magens mit dem Magenspiegel. Grenzgeb. XXV, 2, 1910.

Lieblein. Die Geschwüre des Magendarmkanals. Deutsche Chirurgie 46 c, S. 149.

Luschka. Die Lage der Bauchorgane des Menschen. Mit 5 Taf. Karlsruhe 1873.

Magnus. Ergebnisse der Physiologie. Herausg. von Asher und Spiro. VII. Jahrg. 1908, S. 34.

Merkel, Fr. Henles Grundriss der Anatomie des Menschen. 1901, S. 257.

Maier, Rud. Beiträge zur angeborenen Pylorusstenose. Virch. Arch. 102, S. 413.

Meinel. Untersuchungen über die sog. gutartige Pylorushypertrophie und den Scirrhus des Magens. Zieglers Beiträge 31, S. 479.

Müller, Erik. Beiträge zur Anatomie des menschl. Fötus. K. Svenska Vetensk. Ak. Handl. 1897, XXIX, 2.

Orr, A. E. Hour-glass stomach. Journal Anat. and Physiol., Vol. 41, P. 1, p. 49, 1906.

Ponfick. Über Lage und Gestalt des Magens unter normalen und pathol. Verhältnissen. Berl. klin. Wochenschr., Jahrg. 42, Nr. 44 a, 1905.

Rauber-Kopsch. Lehrbuch der Anatomie des Menschen. Abt. 4, VII. Aufl., 1907, S. 80.

Retzius, Andreas. Bemerkungen über das Antrum Pylori beim Menschen und einigen Tieren. J. Müllers Archiv f. Anatomie, Physiol. etc., 1857.

Roth, Moritz. Experimentelles über die Entstehung des runden Magengeschwüres. Virch. Arch. Bd. 45, 1869, S. 300.

Schoch, Adolf. Über hypertrophische Stenose des Pylorus. In.-Dissertation Zürich 1857.

Sick. Studien über Magenbewegung mit bes. Berücksichtigung der aktiven Erweiterungsfähigkeit des Fundusteils. Deutsch. Arch. Klin. Med. 1907, Bd. 92

Simmonds. Über Form und Lage des Magens unter normalen und abnormen Bedingungen. Jena 1907.

Tilger, Alfr. Über die stenosierende Pylorushypertrophie. Virch. Arch. Nr. 132, S. 790.

Waldeyer. Die Magenstrasse. Sitzungsberichte Kgl. preuss. Akad. Wissensch. Berlin 1908, S. 595 f.

Wernstedt. Studien über die Natur der sog. „angeborenen Pylorusstenose". Nord. Med. Archiv 1906, Afd. II, Nr. 2 u. 5.

Wernstedt. Grundform und Kontraktionsformen des menschl. Magens. Arch. f. Anat. u. Physiol.; anat. Abt., Jahrg. 1907, S. 120.

Wernstedt. Canalis pylori und Vestibulum pylori. Arch. f. Anat. u. Physiol.: anat. Abt., Jahrg. 1907, H. 5—6, S. 227—247.

Lebenslauf.

Ich, Klaus Beckey, wurde am 9. November 1885 in Anklam geboren als Sohn des Pfarrers Heinrich Beckey und seiner Gemahlin Lony, geb. Buchenau. In Cöln besuchte ich die Elementarschule und das Kgl. Friedrich-Wilhelm-Gymnasium, woselbst ich Ostern 1906 das Zeugnis der Reife erlangte. Mein Studiengang gestaltete sich derart, dass ich im 1. Semester die Universität Tübingen, darauf Marburg besuchte, wo ich die medizinische Vorprüfung am Ende des 5. Semesters bestand. Im 6. und 7. Semester studierte ich in Heidelberg, im 8. Semester in München, um im 9. Semester nach Heidelberg zurückzukehren, wo ich nach dem 10. Semester das medizinische Staatsexamen bestand.

Aus dem pathologischen Institut in Kiel.

Über einen Fall von kongenitalem Defekt des Colon transversum.

Von

Hans Behrends

aus Wilhelmshaven.

Kiel 1920.

Die Zahl der Stenosen, Atresien und Defekte des Intestinaltraktus ist, abgesehen vom Vorder- und Mastdarm, relativ beschränkt. Zwei Gruppen von Ätiologien sind es, die zur Erklärung der Genese dieser Mißbildungen herangezogen werden. Ein Teil der Fälle läßt sich auf primäre Bildungsfehler, ein anderer auf fötale Erkrankungen zurückführen.

Überaus seltene Bildungen sind Defekte des Dickdarms. Ich konnte in der Literatur nur zwei Fälle finden, die hierher gehören: den einen zitiert Kuliga; er wurde von Baudelocque veröffentlicht. Der andere wird in dem Zentralblatt f. path. Anatomie 1913 referiert; dieser wurde von Mayer bekanntgegeben. In beiden Fällen handelt es sich um einen Mangel von Colon und Rektum.

So muß denn das Präparat eines fehlenden Colon transversum, das im Kieler pathologischen Institut von Herrn Geheimrat Doehle durch Sektion gewonnen wurde, als eine Seltenheit angesehen werden.

Nach dem Sektionsprotokoll (316, Jahrgang 1920) handelt es sich um eine 52 cm lange weibliche Kindsleiche. Der Bauch ist stark aufgetrieben, die Haut an Brust und Bauch grün verfärbt. Der Anus klafft; die äußeren Genitalien sind normal.

Das Netz ist kurz; Bauchfell zum Teil gerötet, zum Teil von grauer Farbe, überall von zähem, gelben Eiter bedeckt. Die Leber liegt hinter den Rippenbögen, das Zwerchfell steht beiderseits in der Höhe der dritten Rippe.

Die Bauchhöhle wird eingenommen von dem geblähten Magen und Darm. In ihrer rechten Seite findet sich ein überaus stark geblähter Darmteil, der einen wurstförmigen, oben und unten blind endigenden Sack darstellt. Seine Länge beträgt 18, sein Durchmesser 7 cm. Das obere Ende dieses Sackes liegt unterhalb der Leber, das untere dicht über der linken Leiste. Am oberen Ende geht der Wurmfortsatz ab; dieser ist 4 cm lang, nach unten kurz umgebogen und mit der vorderen Wand des Sackes fest verwachsen. 2 cm unterhalb des oberen Endes mündet das Ileum normal in diesen Darmteil ein. Der Sack läßt sich leicht an einem schmalen Mesenterialbande von oben nach unten bewegen, so daß die normale Lage des Coecum und Wurmfortsatzes zustandekommt. Der weitere Dickdarm bis zur Flexura lienalis fehlt. Der Anfangsteil des dort wieder beginnenden Darms ist 4 cm lang; an seinem nach unten gerichteten Ende ist er konisch zugespitzt, außen glatt und endigt blind. Mit einer u-förmigen Biegung geht er in einen absteigenden Schenkel über, mit dem er durch Bindegewebe fest verbunden ist. Dieser absteigende Schenkel ist bis zum Anus 12 cm lang, seine Wand glatt und von grauer Farbe. Die Flexura sigmoidea ist durch eine kurze Schleife angedeutet. Im übrigen stellt dieser Darmteil eine leere Röhre dar von ungefähr 7 mm Durchmesser und ist mit der seitlichen Bauchwand fest verbunden.

Daneben besteht eine linksseitige Pleuritis und eine Pericarditis; die übrigen Organe weisen keinen von der Norm abweichenden Befund auf.

Die Entstehung dieses Defekts stößt hinsichtlich ihrer Erklärung auf erhebliche Schwierigkeiten. Spuren von Veränderungen, die auf fötale krankhafte Prozesse hindeuten,

fehlen völlig — die Peritonitis ist jedenfalls postuterin. Somit muß man einen primären Bildungsfehler annehmen, wie ein solcher auch sonst Veranlassung gibt zu mancherlei entsprechenden Mißbildungen, z. B. Ösophagus-, Dünndarm- und Rektumdefekten. Vielleicht kann man mit Kermauer an eine sehr frühzeitige, metamer angeordnete Defektbildung des Epithelrohrs infolge ungleichmäßiger Wachstumsgeschwindigkeiten der entodermalen oder mesodermalen Bestandteile denken oder an eine sekundäre Rückbildung.

Nr. 119.
Rektoratsjahr 1920/21.
Referent: Geh. Med.-Rat. Prof. Dr. **Jores.**
Zum Druck genehmigt:
Geh. Med.-Rat Prof. Dr. **Stoeckel,**
z. Zt. Dekan.

Schmidt & Klaunig.